

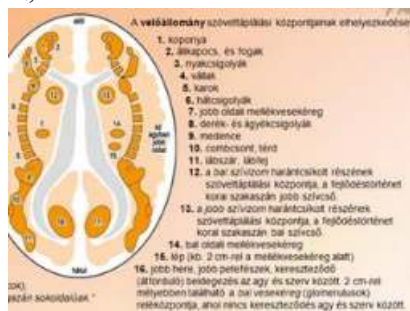A RÉGI SZERVATLASZBAN MÉG SZEREPLŐ HIBÁK.

2012. FEBRUÁR 22. SZERDA, 00:15 | ADMINISZTRÁTOR | TALÁLATOK: 19



5.) A RÉGI SZERVATLASZBAN MÉG SZEREPLŐ HIBÁK. DE A HONLAPUNK VAGY KÉRÉSÜNK ALAPJÁN AZ ÚJBAN MÁR JAVÍTOTT FORDÍTÁSI ÉS HELYESÍRÁSI HIBÁK:


- 1.) köztiagy = középagy (59. o.) Súlyos hiba volt, mert az agynak két különböző részéről beszélünk!
- 2.) vese gyűjtőcsatorna = vese-gyűjtőcsatorna (14. o.)
- 3.) A gombabaktérium csak a mycobaktérium egy másik elnevezése, amit a magyar orvosi szaknyelv nem ismer! Az előző Szervatlasz még mindkettőt említi egyszerre. (20. o.)
- 4.) A torok, a garat és az összaj mindvégig össze lett mosva. Hamer doktor szövegében az összaj (Schlund) és a garat (pharynx) olvasható. Itt a száj- és toroknyálkahártya kerül egy kalap alá, holott Hamer doktor megkülönbözteti a garat (pharynx), és a submucosus szájnyálkahártya (mélyen fekvő bélhámréteg) entodermális konfliktusát. Az aktív fázisban a szájnyálkahártyánál laposan növekvő és csak minimálisan kiemelkedő rezorpciós adenocarcinoma van jelen a száj laphámnyálkahártyája alatt, míg a garatnál csak karfiolszerűen növekvő, szekréciós adenocarcinoma alakul ki. A régi Szervatlaszban a pharyngitis, mint betegség szerepelt itt, az ugyanis az ektodermális laphámnyálkahártyához tartozik, és „elválasztás-konfliktus” következtében jön létre. (33.o. Száj- és toroknyálkahártya)
- 5.) Tüdő (mirigyszövetek) = pontosabban kellene meghatározni a szövetet. A tüdő alveolusairól van itt szó, vagyis a tüdő léghólyagocskáiról. A régebbi Szervatlaszokban még így szerepel: tüdő alveolák - helyesbítési kérésünkre a presztízvesztés miatt jobbnak látszott inkább kihagyni, mint kijavítani (40. o. Tüdő)
- 6.) Az új Szervatlaszban sokkal több a magyarázat, a régi az új szövegek nélkül nem érthető. (51. o. méhnyálkahártya és petevezeték)
- 7.) Az új Szervatlaszban sokkal több a magyarázat, a régi enélkül nem érthető. (51. o. Méhnyálkahártya és petevezeték)
- 8.) Az agyalapi mirigy, a mellékpajzsmirigy és az írisz a régebbi Szervatlaszokban nem szerepel. (Agytörzs fejezet)
- 9.) A vérekek simaizmzata a régebbi Szervatlaszokban egyáltalán nem került említésre! (62. o. Vérekek fala)
- 10.) Az ábra alján a bőr irha része fordított oldalú, a bal és a jobb fel van cserélve. (rég. Szervatlasz 67.o. A fejlődéstörténet 2. lépcsőfoka)
- 11.)



Az előző Szervatlasz eme ábrája tele van hibákkal, például: myocardinfarktusz = helyesen: myocardialis infarctus vagy szívizominfarktusz. Itt mégsem epileptokrisis van?

- 12.) Az előző Szervatlasz megkülönböztetett enyhe/gyenge, közepes és erős/súlyos önleértékelődést. Hamer doktornál közepes nincsen! (Csontok)
- 13.) Előző Szervatlaszban 83. old: periost = helyesen: periosteum 81. o. Állkapocs és fogcsont)



 Tetszik  Regisztráció, hogy megnézd, mi tetszik az ismerőseidnek.

